Casuistische Beiträge

zur Lehre vom

Hydrocephalus congenitus internus.

Mit 3 Lichtdrucktafeln.

Inaugural-Dissertation

zur

Erlangung der Doktorwürde

in der

gesamten Medizin

verfasst und einer

hohen medizinischen Fakultät

der

Kgl. bayer. Ludwig-Maximilians-Universität zu München

vorgelegt von

Takekuma Miyahara,

approb. Ärzt aus Chirau (Kagoshima), Japan.

München 1905.

Kgl. Hof-Buchdruckerei Kastner & Callwey.

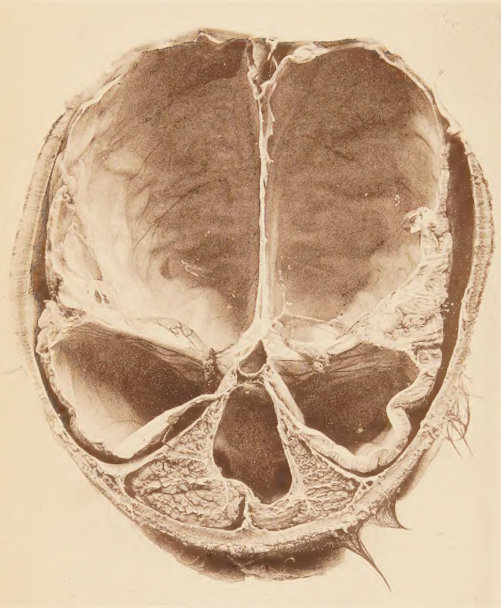

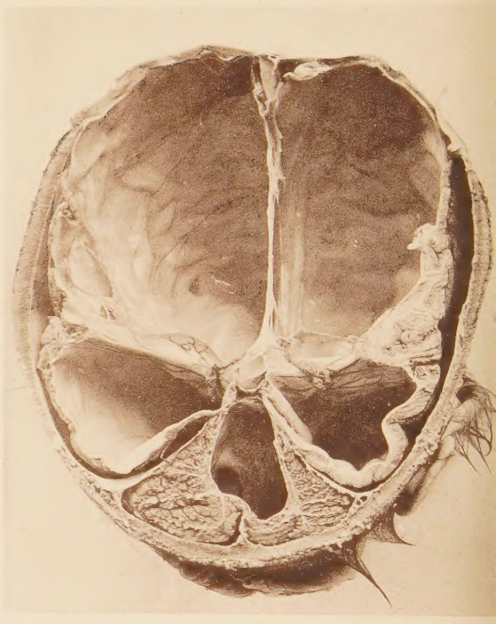

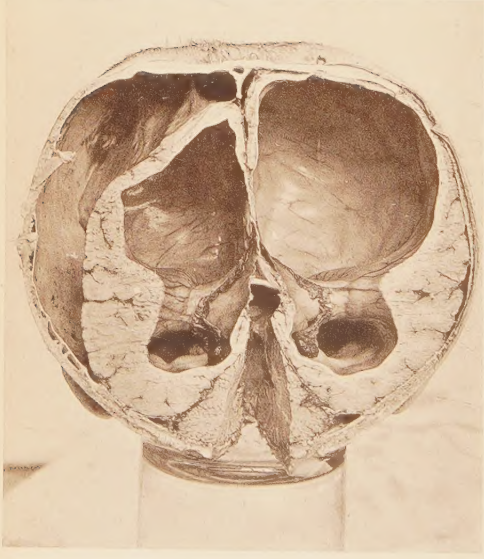

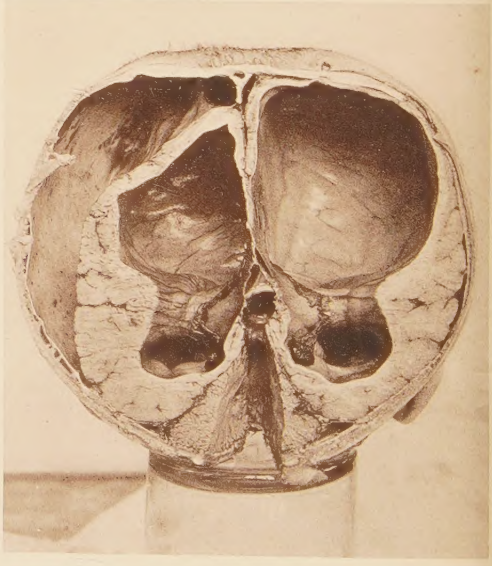

Digitized by the Internet Archive
in 2026

https://archive.org/details/IA41549027_0028

Casuistische Beiträge

zur Lehre vom

Hydrocephalus congenitus internus.

Mit 3 Lichtdrucktafeln.

Inaugural-Dissertation

zur

Erlangung der Doktorwürde

in der

gesamten Medizin

verfasst und einer

hohen medizinischen Fakultät

der

Kgl. bayer. Ludwig-Maximilians-Universität zu München

vorgelegt von

Takekuma Miyahara,

approb. Arzt aus Chirau (Kagoshima), Japan.

München 1905.

Kgl. Hof-Buchdruckerei Kastner & Callwey.

Gedruckt mit Genehmigung der medizinischen Fakultät der Universität München.

Referent:

Herr Obermedizinalrat Prof. Dr. v. Bollinger.

Während Yames Ford im Anfang der dreissiger Jahre des vorigen Jahrhunderts in seiner Arbeit „A treatise ou dropsy" über den hydrocephalus acutus und chronicus als angeborene, unheilbare Uebel hinweggeht (Schmidt, Medizinische Jahrbücher Bd. III p. 375), bemerkte Formey schon früher in seinen „Vermischten medizinischen Schriften, wie uns dieselben Jahrbücher in seiner Abhandlung über „Encephalitis infantum" (Bd. IX p. 106) berichten, dass die akute und chronische Hirnwassersucht der Autoren deshalb unrichtige Krankheitsbenennungen seien, weil sie auf falschen Praemissen beruhen; denn nicht in der Wasserergiessung bestehe der Hauptcharakter dieser Krankheitsform, so führt er aus, sondern dieselbe sei nur ein Ausgang, ein Symptom wesentlich verschiedener Krankheitsaffekte.

Wenige Jahre später gehen (nach Rilliett und Barthez 1843) die Ansichten der bedeutendsten Fachmänner über die Entstehungsweise des akuten und des chronischen Hydrocephalus dahin, dass zufolge damaliger wissenschaftlicher Untersuchungen der Hydrocephalus acutus als selbständige Krankheit ganz in den Hintergrund trat und dieser seröse Erguss hauptsächlich als ein die tuberkulöse Meningitis begleitendes Symptom

betrachtet wurde. Folgendes entnehmen wir jenem Werke:

„L'importance de cette affection a prodigieusement diminué depuis que les recherches modèrnes ont démontré que l'épauchement séreux n'était qu'un épiphénomène d'une inflammation tuberculeuse des membranes encéphaliques" (T. I. pag. 781).

Cruveilhier führt zwar in seiner „Pathologischen Anatomie" (1856 Tome III) die verschiedenen Formen der congenitalen Hirnatrophie, mit und ohne hydrocephalischen Erguss, streng geordnet durch, beschränkt sich aber bei der nach der Geburt entstandenen Hirnatrophie hauptsächlich auf die Compressionsatrophie, als sei dieselbe eine Folge von Exostosen, von intracerebralen Tumoren oder apoplectischen Ergüssen. Den serösen Erguss, den subarachnoidealen und auch den ventrikulären lässt er stets consecutiv zur Atrophie auftreten und warnt ausdrücklich davor, denselben als eine causa prima zu betrachten.

Dietl ist der Ansicht, dass akute Hydrocephalien zuweilen wohl nichts anderes seien als gewissermassen abortive, entzündliche Krankheiten, welche das Leben zum Erlöschen bringen, bevor der krankhafte Prozess zur ausgesprochenen Encephalitis oder zur Meningitis gediehen sei.

Und Bamberger scheint in der Tat diese letztere Theorie des akuten Hydrocephalus insoweit unterstützen zu wollen, als er denselben für die grosse Mehrzahl der Fälle nur als eine Teilerscheinung der tuberkulösen Meningitis betrachtet. Und zwar, so glaubt er, ist die Ablage-

rung der Tuberkeln ein sekundäres Moment dabei, welches unter Umständen wohl auch gänzlich fehlen kann, ohne dadurch die Wesenheit der Krankheit anders zu gestalten, er begründet diese Ansicht durch angeführte Sektionsberichte (siehe Würzburger Verhandlungen Bd. VI 1856).

Von den neueren Autoren möge hier zuerst der Ansichten von Parrot Erwähnung geschehen (Parrot, Archives de Physiologie par Brown-Séquard 1873. Tome V. Etudes sur le ramollissement de l'encéphale chez le nouveauné). Gestützt auf diverse Fälle, wird in dieser Arbeit angenommen, dass eine vor oder nach der Geburt eingetretene Erweichung und Atrophie die häufigste Ursache des Hydrocephalus der Kinder sei, und dass vom klinischen Standpunkte aus keine Differentialdiagnose zwischen diesen und den typischen Fällen zu stellen möglich sei.

M. J. Cotard (Etude sur l'atrophie cérébrale 1868) betrachtet solche Fälle als eigentlichen Hydrocephalus bei Hirnatrophie; er nennt den Erguss hier einen aktiven, in den übrigen Fällen einen passiven.

Parrot indessen bestreitet diesen letzteren Punkt und führt die beiden Kategorien auf eine gemeinschaftliche Ursache zurück; er verwirft die frühere Theorie der „agénésie cérébrale" von Cazauvielh für die congenitalen Fälle und ersetzt diejenige der Encephalitis, welche von Dugès, Lallemand und Cotard aufrecht erhalten wird, durch die primäre Hirnerweichung, mag dieselbe nun intrauterin oder ex utero eintreten. Diese hinwiederum betrachtet er als direkte Folge von

Ernährungsstörungen, während alle übrigen Erscheinungen sekundär zur Hirnatrophie seien.

Gerhardt gibt in seinem „Lehrbuch für Kinderkrankheiten" an, dass beim congenitalen Hydrocephalus fast konstant Hemmungsbildungen, Defekte und Asymmetrien der Teile vorkommen, sagt jedoch nicht, in welchem Verhältnisse der Hydrocephalus zu diesen Defekten der Zentralorgane stehe; wenn er aber von dem bald nach der Geburt entstandenen Hydrocephalus notiert, dass in manchen Fällen gar keine Erweiterung des Schädels erfolge, dagegen das Gehirn um so mehr atrophiere, so ist wohl hieraus zu schliessen, dass er für diese Fälle die Hirnatrophie als consecutiv zum hydrocephalischen Erguss betrachtet. Die Pathogenie des erworbenen Hydrocephalus bringt dieser Autor in Zusamenhang mit Zirkulationsstörungen (Hirntumoren, Sinusthromben, Drüsengeschwülste am Halse etc.), mit Nutritionsstörungen bei akuten und chronischen Hirnkrankheiten (Apoplexie, Encephalitis, Meningitis und besonders Ependymitis mit Hirnhyperaemie bei Rhachitis) und endlich mit Hydraemie (chronische Nierenkrankheiten, Ulcerationsprozesse, Tuberkulose).

Rindfleisch (Pathol. Gewebelehre 1873) sucht das Wesen des hydrocephalischen Ergusses in aktiven oder passiven Hyperaemien der plexus chorioidei, während bisher auf die Veränderungen im Ependym der Ventrikel nach seiner Ansicht ein übertriebener Wert gelegt worden sei. Die gefässreichen Papillen auf der Oberfläche der Plexus betrachtet er in den meisten Fällen als nor-

mal und misst nur dem quantitativen Excess dieser Wucherung eine aetiologische Bedeutung für den hydrocephalischen Erguss bei.

Auch von Niemeyer (1876) wird die Hydrocephalie nicht mehr als eine Krankheit, sondern als ein Symptom betrachtet. Während die Mehrzahl der akuten Fälle als Begleiterscheinung der tuberkulösen Meningitis untergeordnet ist, werden einige seltenere Beispiele von Hydrocephalus der Kinder (nach Dietl) als Folgen einer nicht zur vollständigen Entwicklung gelangten Meningitis angesehen.

Caroline Farner: Dissert. der partiellen Hirnatrophie mit chronisch. Hydrocephalus 1877. Die Verfasserin spricht sich am Schlusse ihrer Arbeit dahin aus, dass der erworbene Hydrocephalus der Kinder hauptsächlich auf entzündlichen Prozessen der Meningen beruht, dass je nach der Intensität dieser Entzündung der Verlauf der Krankheit ein bald mehr akuter, bald mehr chronischer sein wird; ferner dass die atrophischen Veränderungen im Gehirn die Folgen der Entzündung und nicht diejenigen der Hydrocephalie sind. Per analogiam kommt Farner sodann zur Annahme, dass auch dem congenitalen Hydrocephalus als primäre Ursache Entzündungsprozesse zugrunde liegen und dass die Hydrocephalie keine Krankheit sei, sondern ein Symptom, dass sie also nicht die Hirnatrophie zur Folge haben könne, sondern dass die letztere in den meisten Fällen vorangehe.

Spielmeyer: Ein hydranencephales Zwillingspaar. Archiv für Psych. Bd. 39 Heft II, p. 13.

Zwei einige Wochen zu früh geborene weibliche Zwillinge einer ledigen Primipara — Schädel äusserlich ohne Anomalien. Die Kinder saugten mangelhaft und starben am 2. resp. 7. Tage an Atemnot. Bei beiden ist das Rückenmark und das Mittelhirn bis zu den Vierhügeln vorhanden, auch das Kleinhirn ist makroskopisch intakt. Beim zweiten sind überdies Rudimente von Thalamus, Hippocampus und Plexus chorioideus vorhanden. Der Hirndefekt ist durch Flüssigkeit ersetzt. Beim ersten Kind fehlen auch die zarten Hirnhäute, während sie beim zweiten Kind einen stark vaskularisierten Sack bilden. Von den Nn. optici ist nur ein markloser, intraorbitaler Stumpf vorhanden. Blutungen, cavernöse Erweiterungen und starke Füllung der oft sehr dünnwandigen Meningealgefässe bis über die Defektgrenze hinaus. An letzterer starke Wucherungen des Ependyms.

Der Verfasser hält die Gefässveränderungen für das Primäre und führt den Defekt auf einen haemorrhagischen Zerstörungsprozess zurück. Wir möchten diese Deutung mit einem Fragezeichen versehen angesichts der Ependymwucherungen und der bei Anencephalen regelmässig gefundenen analogen Gefässveränderungen. Das Kleinhirn, auf welches sich der Autor besonders stützt, scheint nach seiner eigenen Beschreibung (Pourkinje'sche Zellen klein) schon mangelhaft angelegt und nicht erst sekundär zerstört.

H. Heidenhein (Cöslin): Hydrocephalus acutus acquisitus internus (idiopathicus). Berliner klinische Wochenschrift 1899 Nr. 43.

Heidenhein berichtet nach einer eingehenden Besprechung der Literatur über vier Fälle.

I. Ein ländlicher, 40jähriger Arbeiter, welcher nach starker Anstrengung auf der Scheunentenne trotz starker Zugluft stehen geblieben war, bekam plötzlich sehr heftigen Kopfschmerz. Bald darauf trat völlige Blindheit und eine Stunde später heftige Raserei ein, die mit sehr grossen Dosen von Morphium bekämpft wurde. Puls stark herabgesetzt, Temperatur normal. Pupillen weit und reaktionslos, hochgradige Stauungspapille. Nach einer ergiebigen Schwitzkur erfolgte völlige Besserung.

II. Ein 23jähriger, gesunder Reservist, welcher nach durchtanzter Nacht im Eisenbahnwagen sechs Stunden lang bei offenem Fenster gefahren war, klagte bereits an demselben Tage über heftige Kopfschmerzen, die sich dann noch steigerten. Nach drei Tagen charakteristischer Hydrocephalus: schlaffe, gebückte Haltung mit nach vorne gehaltenem Kopf und Schultern sowie mit losen Knieen. Schwerer, schwankender Gang, Denkträgheit, Pupillen weit und träge, ziemlich starke Stauungspapille. Nach einigen Tagen traten Anfälle von Tobsucht mit subnormaler Temperatur (35,5) und Pulsfrequenz (40) ein, Erscheinungen, die etwa eine Stunde dauerten und sich von Tag zu Tag mehrten. Nach 14 Tagen Exitus letalis.

Die beiden letzteren Fälle zeigten ausser den gewöhnlichen Erscheinungen des Hydrocephalus internus acquisitus — nämlich herabgesetzten Puls (42—52) und stetig zunehmende geistige Depression — nichts besonderes. Auch hier trat trotz aller therapeutischen Massnahmen (Abführ-, Schwitz- und Schmierkur) nach einiger Zeit der Tod ein.

Die Obduktion ergab in beiden Fällen Anaemie der Hirnhäute und des Gehirns sowie eine kolossale Erweiterung sämtlicher Ventrikel auf Kosten des Gehirns durch eine weisse, seröse, unter starkem Druck stehende Flüssigkeit.

Heidenhein kommt zu folgenden Schlüssen:

1. Der Hydrocephalus acquisitus internus idiopathicus ist eine Krankheit sui generis; sie kann stürmisch auftreten (Apoplexia serosa) oder kann sich langsam entwickeln; während die erstere Form zur Genesung führen kann, musste bisher die schleichende Form als unheilbar angesehen werden.

2. Die schleichende Form verläuft entweder gleichmässig oder wird durch akute Exacerbationen unterbrochen. Letztere sind charakterisiert durch plötzliche Abnahme der Temperatur und des Pulses weit unter die Norm, wobei die Unruhe des Kranken sich stetig steigert.

3. Der Tod erfolgt unter allmählicher Abnahme des Sensoriums durch Entkräftung oder intercurrierende Krankheiten (Pneumonie, schwere Verdauungsstörungen u. s. w.).

4. Was die Aetiologie betrifft, so ist eine direkte Schädigung des Gehirns zur Entstehung des Hydrocephalus internus acquisitus idiopathicus nicht nötig.

5. Die Erkrankung wird hervorgerufen durch Erkältung und ist aufzufassen als entstanden durch eine vasomotorische Reflexneurose.

6. Was schliesslich die akuten Exacerbationen anbelangt, so dürften dieselben dadurch zu

erklären sein, dass der seröse Erguss seine Begrenzung findet in dem Widerstande des elastischen Gehirns; lässt dieser im Verlaufe einiger Tage bezw. einiger Stunden nach, so erfolgt ein neuer Erguss, der wieder durch die Grenze der Komprimierbarkeit des Gehirns aufgehalten wird.

7. Die Annahme, dass erst das Gehirn schwindet und nun gleichsam der seröse Erguss durch horror vacui hervorgerufen wird, ist absolut irrig. Dagegen spricht ganz klar schon der hohe Druck, unter dem das Exsudat steht bezw. den es ausübt.

8. Die Heilung in jenem ersten Falle erfolgte offenbar durch die grosse subcutane Morphiumdosis (2 × 0,02), die dem Kranken nicht nur Ruhe und Schlaf brachte, sondern auch den vasomotorischen Krampf löste (ähnlich wie bei schweren Migräneanfällen).

9. Auch bei den Fällen der schleichenden Art wäre eine andauernde Behandlung mit subcutanen Morphiumdosen oder Suppositorien von Codeïn zu versuchen.

Gerhardt (Strassburg) berichtet über drei Fälle von Hydrocephalus bei Erwachsenen, dessen Diagnose allerdings nur im ersten Falle durch die Sektion erhärtet ist (siehe Centralblatt für Nervenheilkunde XIV. Bd. 1903 p. 479).

I. Ein 23jähriger Schlosser bekam $^3/_4$ Jahre vor seinem Tode ganz plötzlich heftige Hinterhauptschmerzen, Erbrechen, Schwindel, Lichtscheue; nach acht Tagen Besserung. Patient nahm die Arbeit wieder auf. Zwei Monate später Rückfall; kurzdauernde Heilung, dann neuer,

plötzlich einsetzender Anfall. Von nun an schwankender Verlauf: eine kurze Zeit lang unter Schmierkur deutliche weitgehende Besserung mit völligem Zurückgehen der allerdings nur mässig stark entwickelten Stauungspapille; dann wieder Verschlechterung, später noch apoplectiforme Anfälle mit vorübergehender Hemiplegie, einmal mit Doppelsehen; keine bleibenden Herzsymptome.

Sektion: Starker Hydrocephalus internus; Ependymitis des IV. Ventrikels; Obliteration des Foramen Magendii; fibröse Verdickung. Verwachsung und Cystenbildung im Plexus chorioideus des IV. Ventrikels, die augenscheinlich ganz alten Datums waren.

II. Eine 35jährige, von jeher sehr nervöse Frau bekommt allmählich zunehmendes Kopfweh, verbunden mit Erbrechen und Schwindel; späterhin Amblyopie und Stauungspapille; unter Jodipin-Behandlung langsame, aber anhaltende Besserung; Zurückgehen aller Symptome bis auf Einengung des Gesichtsfeldes und Herabsetzung der Sehschärfe. Nach $1^1/_2$ Jahren Oedem der Füsse und Unterschenkel, das nach einigen Wochen Arsengebrauch schwand und bei völligem Mangel anderer erkennbarer Ursachen kaum anders wie als angioneurotisches Oedem gedeutet werden konnte.

III. Ein 16jähriger Schüler, der im vierten Jahre nach einer Pneumonie eine schwere Meningitis überstanden hat, erkrankt plötzlich an Bewusstlosigkeit und Erbrechen. Schon am nächsten Tage ist alles verschwunden bis auf mässig

starke Schlafsucht und etwas langsame psychische Reaktion; deutliche Stauungspapille; Zustand bleibt nunmehr wesentlich unverändert (Beobachtungszeit erst 4 Wochen).

Der erste und dritte Fall sind Beispiele dafür, dass ein scheinbar plötzlich entstandener Hydrocephalus durch weit zurückliegende entzündliche Vorgänge bedingt sein kann .— Der erste Fall zeigt zudem die Unsicherheit der Diagnose von Hirnlues ex juvantibus bei Hirndruckerscheinungen. Der zweite Fall demonstriert die schon von Quinke hervorgehobene Analogie zwischen Hydrocephalus (Meningitis serosa) und angioneurotischem Oedem.

Weber-Göttingen: Zur Pathogenese des erworbenen Hydrocephalus internus (Zentralblatt für Nervenheilkunde, XV. Bd. pag. 762 anno 1904).

Vortragender berichtet zunächst über den histologischen Befund in einem von Cramer mitgeteilten Falle. Dort fand sich als Ursache der hydrocephalischen Erweiterung des Unterhorns eine Verlegung der Eingangspforte zu demselben durch entzündliche Adhäsionen. In der Substanz des Ammonshorns nach seiner Umbiegung in das Unterhorn findet sich eine stecknadelkopfgrosse, verkalkte Cyste, in deren Umgebung zahlreiche miliare, perivasculär gelegene und mit Riesenzellen versehene Knötchen angehäuft sind.

An jener Stelle, an der hinter dem Thalamus opticus die Fimbria und der Plexus chorioideus in das Unterhorn eintreten, sind alle diese Gebilde durchsetzt und verklebt von einem Granulationsgewebe, an dem sich auch der wuchernde Plexus

beteiligt und das den Eingang zum Unterhorn verschliesst. Der histologischen Struktur nach handelt es sich hier wahrscheinlich um eine lokalisierte Tuberkulose. Der entzündlich veränderte Plexus mag dadurch, dass er eine grössere Liquormenge absonderte, den Hydrocephalus noch vermehrt haben.

Im Folgenden bespricht der Herr Vortragende noch fünf Fälle von erworbenen Hydrocephalien hauptsächlich einseitiger Natur.

I. Fall.

20jähriger Mann, der im siebenten Lebensjahre zuerst an Epilepsie erkrankt war. Die Krampfanfälle begannen auf der rechten Körperseite; später ausgesprochen rechtseitige spastische Parese. Schwere Verblödung. Tod im Anfalle.

Sektionsbefund: Pachymeningitis und Leptomeningitis chronica und Verwachsung beider Hirnhäute. Die Leptomeningitis ist besonders stark über dem linken Stirnhirn, das in eine schwappende Blase verwandelt ist. Besonders starke Erweiterung des linken Seitenventrikels und Unterhornes. Foramina durchgängig; Plexus intakt.

Mikroskopischer Befund: Hirnsubstanz des linken Stirnhirn fest verwachsen mit der schwieligen Pia, hochgradig atrophisch und cystös degeneriert, einzelne Piagefässe obliteriert.

II. Fall.

58jähriger Ingenieur, der Lues durchgemacht hat. Im 45. Lebensjahre Schlaganfall mit rechtseitiger spastischer Parese.

Sektionsbefund: Chronische Leptomeningitis; starke Atheromatose der Basalarterien. Der rechte Stirnlappen ist eine hydrocephalische Blase. Foramina intakt; Plexus stark entwickelt. Ependym verdickt.

III. Fall.

Eine 48jährige Frau erkrankt an allmählich zunehmenden Störungen aller cerebralen Funktionen, insbesondere an ausgesprochener Seelenblindheit, Seelentaubheit und Tastblindheit; daneben Lähmungserscheinungen und Stauungspapille, die aber nach Spinalpunktion mehrmals verschwindet. Tod an Erschöpfung.

Sektionsbefund: Atheromatose der Basalarterien; Hydrocephalus internus, besonders links und zahlreiche kleine Erweichungsherde im Hemisphärenmark. Das Ependym stark granuliert, die Plexus verdickt. Ein erweiterter und stark geschlängelter, atheromatös veränderter Ast der Arteria cerebelli posterior liegt auf dem Boden der Rautengrube und ist mit dem Ependym des Ventrikels und dem Dach der Rautengrube verwachsen.

Mikroskopischer Befund: Alle kleinsten Hirngefässe zeigen starke atheromatöse Veränderungen.

IV. Fall.

21jähriges Mädchen, wahrscheinlich hereditär syphilitisch. Seit dem 18. Lebensjahre Anfälle. Später ausgesprochene Lähmungserscheinungen, besonders spastische Parese rechts. Rasch zu-

nehmender Stupor; reaktionslos auf alle Reize. Tod im Coma.

Sektionsbefund: Diffuse Leptomeningitis; mittelstarke Erweiterung aller Ventrikel, besonders stark erweitert sind der linke Seitenventrikel und das linke Hinterhorn. Foramina und Ependym bieten nichts besonderes.

Mikroskopischer Befund: Starke Encephalitis; starke Endarteriitis zahlreicher kleiner Gefässe bis zur völligen Obliteration. Im Hemisphärenmantel links zahlreiche sklerotische, kernarme Herdchen und einige Erweiterungen.

V. Fall.

Eine 48jährige Frau hatte im 43. Lebensjahre zuerst epileptische Krämpfe, seit dem 45. Jahre Erregungszustände. In den folgenden Jahren rasche Verblödung, Spasmen und Lähmungen zunächst links, welche, wie das Verhalten der Pupillen und der Reflexe, während der dreijährigen Beobachtungszeit häufig an Intensität wechselten. Tod im Coma.

Sektionsbefund: Chronische Leptomeningitis; Atheromatose; hydrocephalische Erweiterung, besonders stark links, dabei starke Atrophie und sklerotische Verhärtung der Basalwindungen des linken Stirn-Schläfenlappens. Foramina intakt; Ependym gewuchert.

Mikroskopischer Befund: Ausgedehnte perivasculäre Kernmäntel an den Gefässen der Rinde und des Markes, sowie zahlreiche herdförmige Gliosen im Bereiche der hydrocephalischen Hemisphäre.

Auf die Symptomatologie der geschilderten Fälle geht Vortragender nicht näher ein, sondern hebt nur die Einseitigkeit aller klinischen Erscheinungen hervor. Des weiteren verweist er auf den häufigen Wechsel einzelner Symptome, z. B. der Pupillenbefunde, sowie endlich auf die Beobachtung, dass in einem Falle die Stauungspapille nach Lumbalpunktion verschwand.

In pathologisch-anatomischer Beziehung haben die geschilderten Fälle etwas gemeinsames: eine ausgedehnte chronische Erkrankung der Hemisphärenwand jeweils im Bereiche der hydrocephalischen Erweiterung.

Dieser Umstand legt die Erwägung nahe, ob nicht etwa beim Zustandekommen derartiger einseitiger Hydrocephalien neben den beiden Momenten der vermehrten Bildung von Liquor cerebrospinalis und des gestörten Abflusses desselben als ein drittes mechanisches Moment die verringerte Widerstandsfähigkeit der Hemisphärenwandungen infolge derartiger Erkrankungen in Betracht gezogen werden könne.

Für die Behinderung des Abflusses des Liquor aus den Ventrikeln hat sich nur im Fall III eine lokalisierte Ursache finden lassen in Gestalt der aneurysmatischen Erweiterung und Verlagerung eines Arterienastes auf dem Boden des vierten Ventrikels. In den anderen Fällen aber bestand eine chronische diffuse Leptomeningitis, welche durch Verlegung zahlreicher Subarachnoidealräume den Hauptabflussweg des Liquor aus den Ventrikeln durch die Subarachnoidealräume und

die Pachionischen Zotten in die Sinus verhindert haben kann.

Vortragender fasst folgendermassen zusammen:

1. Bei erworbenem, namentlich einseitigem Hydrocephalus internus kommen als Ursachen der vermehrten Liquorbildung neben entzündlichen Veränderungen der Pia und Hirnsubstanz auch chronisch degenerative Prozesse in Betracht, welche einen Hydrops ex vacuo zu erzeugen vermögen.

2. Der Abfluss des Liquor aus den Ventrikeln kann ausser durch lokalisierte Verlegung der Foramina auch durch eine chronische diffuse Leptomeningitis und durch Undurchgängigkeit der Subarachnoidealräume erschwert werden.

3. Als drittes mechanisches Moment bei der Bildung des einseitigen Hydrocephalus internus kommt eine verringerte Widerstandsfähigkeit der Hemisphärenwandungen infolge verschiedenartiger Erkrankungen der Hirnsubstanz in Betracht (Eigenbericht).

Binswanger hat diffusen Schwund des Hemisphärenmantels mit sekundärem Hydrocephalus schon früher bei progressiver Paralyse und Arteriosklerose beschrieben.

Birch-Hirschfeld bringt ein ganz neues, hochinteressantes Moment in diese Frage herein, indem er die hochgradige Ansammlung von Cerebrospinalflüssigkeit in den erweiterten Hirnventrikeln (Hydrocephalus internus) zurückführt auf Störungen in der Entwicklungsperiode, wie

auch gewisse Missbildungen des Gehirnes wahrscheinlich auf Ausbuchtungen oder Platzen der Gehirnbläschen infolge eines fötalen Hydrocephalus beruhen. Dadurch dass der Hydrocephalus oft zur Zeit der Geburt noch sehr wenig entwickelt ist, im Verlaufe des ersten Lebensjahres aber bedeutend an Umfang zunimmt, gelangen wir oft irrtümlicherweise zur Annahme eines erworbenen Hydrocephalus. Jedoch kann beim höchsten Grade des congenitalen Hydrocephalus die Ausdehnung des Kopfes der reifen Frucht bereits den Umfang eines Manneskopfes übertreffen. Ueber die Ursachen des congenitalen Hydrocephalus weiss Birch-Hirschfeld keine bestimmten Angaben zu machen und meint nur, hohes Alter der Erzeuger, Potatorium derselben, Syphilis kämen als disponierende Momente in Betracht.

Als interessanten Beleg für die Aetiologie des Hydrocephalus infolge venöser Stauungen durch direkten Druck auf die Gefässe erzählt Birch-Hirschfeld einen Fall, wo die Glandula pinealis eine über walnussgrosse Geschwulst darstellte, welche auf die Vena magna Galeni drückte und so mit grosser Wahrscheinlichkeit den hier konstatierten hochgradigen Hydrocephalus verursachte.

Steffen: Jahrbuch für Kinderheilkunde XXX. Leipzig 1889.

Steffen erzählt in diesen trefflichen Berichten einen sehr eklatanten Fall eines angeborenen Hydrocephalus, der sich bei der Geburt wohl durch die charakteristischen Kopfdimensionen kundgab, während der ersten vier Monate jedoch

das Kind bei normaler Nahrungsaufnahme frisch und munter gedeihen liess. Bei Eintreffen des Kindes in der Klinik betrugen die Kopfmasse: 22 cm hoch, 20 cm lang ,14,5 cm breit und Umfang 58 cm. Nach neun Tagen traten vorübergehende, allgemeine Convulsionen auf; doch bald war das äussere Befinden wieder ganz das eines gesunden Kindes, während der Umfang des Schädels von 58 auf 63 cm stieg. Nach weiteren acht Tagen traten Erbrechen und allgemeine Krämpfe ein, unter denen das Kind rasch zugrunde ging.

Die Sektion ergab die enorme Flüssigkeitsmenge von 1700 ccm aus einer gemeinsam von den beiden Seitenventrikeln gebildeten Höhle, wobei Balken und Gewölbe vollständig verschwunden waren. Die basalen Gehirnteile erfuhren nur geringe Verlagerungen, während das Ependym sich als feste, derbe Haut von der Gehirnmasse abziehen liess. Im übrigen waren die Befunde den sonst bei Hydrocephalus gemachten Beobachtungen gleich.

Hans Virchow: Festschrift für Kölliker 1887.

Verfasser berichtet uns hier über den angeborenen Hydrocephalus eines Mädchens, das bereits fünf Wochen nach der Geburt unter Krämpfen zugrunde ging. Kopfumfang 31,5 cm. Mit ausserordentlicher Sorgfalt führt er uns die Sektion des Gehirns vor Augen, bei der er grosse Anomalien der Furchungen, Ungleichheiten der Bulbi olfactorii sowie des Kleinhirns konstatierte; Infundibulum und Chiasma waren gar nicht zu erkennen; Pia mater war mit sämtlichen Teilen der

Gehirnbasis fest verbunden, die auch eine bedeutende Aplasie aufwiesen. Der Verfasser glaubt, in Anzeichen einer chronischen Leptomeningitis die Hauptursache für die Entstehung des Hydrocephalus sowie für die hydropische Erweiterung der Saftgänge in gewissen Hirnabschnitten annehmen zu dürfen. Die obengenannten Anomalien in der Gehirnausbildung sowie das bedeutend erhöhte Wachstum des linken Schläfenlappens bedingten sodann auch mehrfach Schädelanomalien, so besonders die erhebliche, lateralwärts gerichtete Ausdehnung und auch Vertiefung der linken mittleren Schädelgrube, die laterale Verschiebung der Orbitaldächer u. s. w. Obgleich der Verfasser zugibt, dass in der Frage nach dem Grunde dieser Knochenmissbildungen auch noch an die Skoliose der Mutter sowie an einen im Rückenmark gefundenen apoplektischen Herd als gravierende Momente gedacht werden könne, hält Virchow dennoch daran fest, dass in der nachgewiesenen Leptomeningitis der Ausgangspunkt für die Gehirnstörung in Form des Hydrocephalus gefunden sei.

Ziegler: Pathologie II. 1898.

Verfasser beschränkt sich in diesem Falle darauf, die bisher aufgestellten Möglichkeiten aufzuzählen, ohne jedoch eine derselben als die einzig richtige Ursache zu bezeichnen. Immerhin, so sagt er, liesse sich in einzelnen Fällen aus den Verdickungen der Meningen oder Plexus ein Schluss auf stattgehabte Entzündungen ziehen in gleicher Weise wie aus der bisweilen nachgewiesenen Trübung der Flüssigkeit durch Eiterkörperchen. Zieg-

ler glaubt endlich daraus, dass die Schädelhöhle nicht erweitert und das Gehirn nicht plattgedrückt ist, die Ventrikel dagegen dilatiert sind, zu der Annahme berechtigt zu sein, dass diese Dilatation die Folge einer Aplasie des Gehirns sei, dass es sich also um einen Hydrops ex vacuo handelt.

Dr. Franz Tuczek und Dr. August Cramer: Archiv für Psychiatrie. Berlin 1889.

Die beiden Verfasser berichten uns hier über einen Fall von Hydrocephalus, der nicht nur wegen seines ungewöhnlichen Umfangs (75 cm), sondern auch wegen des hohen Alters, das der Träger desselben erreichte, hohes Interesse verdient. Von Jugend auf war Patient seinen angeblich vollständig gesunden Eltern stets ein Kind der Sorge, nicht nur wegen seines ungewöhnlich grossen Kopfes, der absolut nicht zum Erlernen von Lesen und Schreiben zu gebrauchen war, sondern auch wegen der stets in der Entwicklung bedeutend zurückgebliebenen Füsse, mittels deren das Kind sich nur sehr mangelhaft fortbewegen konnte. Aus diesem Grunde war B. auch zeitlebens erwerbsbeschränkt und eine Last der Gemeindehäuser. Sprechen lernte B. ebenfalls sehr spät und etwas schwer; im übrigen aber war er, wenn auch geistig etwas beschränkt, völlig normal gebaut, gutmütig und freundlich gegen seine Umgebung. So erreichte er mit einem Kopfumfang von 75 cm verhältnismässig ohne jede Störung der Gesundheit das 42. Lebensjahr im Landeshospital zu Haina, wo er sodann plötzlich infolge Phlegmone der Haut des linken Fussrückens nach eintägigem Bettlager starb.

Bei der Sektion ergab sich folgendes: Die Dura mater war fest mit dem ungewöhnlich dicken Schädeldach verwachsen, dessen Diploë sehr mächtig ausgebildet war. Die dem Umfang des Schädels (75 cm) entsprechend ausgebildeten Grosshirnhemisphären waren schwappig und ergaben aus den enorm erweiterten Seitenventrikeln eine Flüssigkeitsmenge von 1850 ccm. Dabei waren Balken und Gewölbe auf spinngewebsdünne Reste reduziert, das Ependym verdickt, die Pyramidenbahnen vom Pes hippocampi bis zum Sacralmark degeneriert.

Ueber die Ursachen dieser Hydrocephalie ist sich der Verfasser selbst nicht klar und glaubt die Zeit der Entwicklung des pathologischen Prozesses in das erste Lebensjahr verlegen zu müssen; denn die Insel liegt noch teilweise offen, während die sekundär degeneriert befundene Pyramidenbahn schon gebildet war.

* * *

Im patholog. Institut in München kamen in den zwei letzten Jahren zwei Fälle von ausserordentlich hochgradigem Hydrocephalus internus congenitus zur Beobachtung. In beiden Fällen konnten die ganzen Köpfe mit dem Gehirn in situ konserviert und die Hirnkammerflüssigkeit nach Ablasse durch Formalin ersetzt werden. Es war hiedurch möglich, die natürlichen Grössenverhältnisse genau zu erhalten und exakte Messungen vorzunehmen (cfr. Taf. 2 und 3).

Ich lasse zunächst die Beschreibung der beiden Fälle hier folgen.

I. Fall.

F. M., Schuhmacherstochter, 12 Jahre alt.

Sektionsbericht.

(Nr. 442. Dr. Dürck. 12. Juni 1903).

Anatomische Diagnose:

Hydrocephalus congenitus. Verkäsende Tuberkulose der cervicalen, peribronchialen, mediastinalen, mesenterialen, periportalen und inguinalen Lymphdrüsen. Subakute, submiliare Tuberkulose beider Lungen, der Leber, der Nieren. Rhachitischer Knochenbau.

Länge 94 cm; Körpergewicht 11 kg.

Gewichte: L. Lunge 120, r. Lunge 145, Herz 52, Leber 390, Milz 75, linke und rechte Niere je 112 Gramm.

Masse des Kopfes: Umfang 80 cm. Umfang von der Protuberantia occipitalis externa bis Glabella 51 cm. Entfernung eines Warzenfortsatzes vom andern 53 cm. Grösster Querdurchmesser 21 cm, Occipito-Frontaldurchmesser 21 cm, Submento-Ramaticaldurchmesser 21 cm.

Hochgradig abgemagerte, weibliche Kindsleiche mit huhnförmig eingezogenem Abdomen. Sämtliche Extremitätenknochen zeigen ausgedehnte Deformierungen. Die Oberschenkel säbelscheidenartig gekrümmt, Fussgelenke sind Schlottergelenke, Epiphysenenden knotig aufgetrieben. Untere Extremitäten im Knie- und Hüftgelenk in Beugekontraktur. In der linken Leistenfalte findet sich eine dattelgrosse Einlagerung, offenbar einer Drüse entsprechend.

Beide Lungen mässig retrahiert. Pleurahöhle enthält einige Esslöffel voll seröse Flüssigkeit. Rechte Lunge an der Basis leicht verwachsen.

Die peribronchialen Lymphdrüsen zeigen Anschwellung und sind verkäst.

Rechte Lunge ziemlich gross, derb, schwer. Pleura glatt, glänzend. Zahlreichere, derbe Einlagerungen durchfühlbar. Knistern beim Einschneiden. Gewebe graurötlich. Blutgehalt gering. Schnittfläche des Oberlappens zeigt Knötchen. Unterlappen: Gewebe dunkel, Luftgehalt vermehrt. Hintere Partie luftleer und derb; spärliche kleine Knötchen finden sich vereinzelt. Am Hilus sind Lymphdrüsen vergrössert und verkäst. An einer Stelle ist die verkäste Masse von einer derben Masse umgeben. Bronchien haben gerötete Schleimhaut; Gefässe leer.

Linke Lunge gross, schwer, blaurot; beim Einschneiden Knistern; das ganze Gewebe von verkästen Knötchen erfüllt. Im Unterlappen Zahl der Knötchen geringer, safthaltiger. Peribronchiale Lymphdrüsen vergrössert, aber nicht verkäst. Schleimhaut der Bronchien gerötet. Gefässe leer.

In der linken Inguinalgegend eine von aussen deutlich sichtbare grosse, vollständig verkäste Lymphdrüse. Gleiche Beschaffenheit haben die Lymphdrüsen am Hals, ebenso die Mesenterial- und Portallymphdrüsen.

Beide Nieren gleich gross, mit geringer Fettkapsel; Lam. fibrosa leicht abziehbar. Oberfläche glatt und glänzend. Auf der Schnittfläche

Gewebe von grauroter Farbe; Zeichnung deutlich sichtbar. An der Rinde kleine, graue Einlagerungen.

Genitalien: Uterus für ein 12jähriges Kind noch klein. Ovarien kaffeelöffelgross.

Cirkulationsorgane: Im Herzbeutel einige Kaffeelöffel voll gelblichklarer Flüssigkeit.

Herz schlaff; Epicard glänzend; Fettgewebe fast geschwunden; Coronargefässe geschlängelt. Ventrikel leer. Rechter Vorhof ohne Befund. Rechter Ventrikel welschnussgross, blau; Muskulatur schlaff. Linker Vorhof grösser als rechter. Linker Ventrikel blass, schlaff.

Milz relativ gross; Gewebe von rotbrauner Farbe. Blutgehalt gering. Konsistenz derb. Am Hilus haselnussgrosse, verkäste Lymphdrüse. Länge 10, Breite 5,5, Dicke 2,5 cm.

Magen mässig ausgedehnt, stark kontrahiert; Schleimhaut blass.

Darm: Im unteren Teil des Dünndarms befindet sich eine Menge weichen, bräunlichen Inhaltes; daselbst ist die Wandung der blassen Wandung dünn.

Leber: Auf der Schnittfläche von dunkelbraunroter Farbe; acinöse Zeichnung sichtbar. Das ganze Gewebe von zahlreichen, von Stecknadelkopf- bis Erbsengrösse erreichenden, grauen und gelblichen Knötchen durchsetzt.

Aus der

Krankengeschichte.

seien folgende Daten hervorgehoben.

F. Marie, geboren Februar 1891 als drittes Kind unter normalen Geschwistern. Der Kopf

sei schon bei der Geburt „recht gross“ gewesen und dann immer mehr gewachsen; auch lernte das Kind nicht gehen und nicht reden und nahm stets nur breiige Nahrung. Von Herrn Prof. Dr. Dürck zuerst gesehen im Juli 1901 (conf. Tafel I). Kopfumfang damals 78 cm; mehrere Schneidezähne sind entwickelt, die Bulbi nach innen und oben verdreht. Körper sehr abgemagert; Diaphysen der Röhrenknochen säbelscheidenartig verbogen. Epiphysen knotig aufgetrieben, desgleichen die Epiphysen der Rippen. Grosse Fontanelle weit klaffend. Pat. reagiert nicht auf Anrufen, gibt zuweilen unartikulierte Laute von sich. Gestorben am 12. Juni 1903 an miliarer Tuberkulose der Lungen, Leber, Milz und Nieren bei chronisch verkäsender Tuberkulose der cervicalen, peribronchialen, mediastinalen, mesenterialen, periportalen und inguinalen Lymphdrüsen. Körperlänge 94 cm, Gewicht 11 kg. Flüssigkeit im Schädel 4880 g, Kopfumfang 80 cm.

Da die Flüssigkeit in den Hirnventrikeln nahezu 5 kg betrug, so bleibt also für das 12jähr. Mädchen (incl. Kopf) nur ein Körpergewicht von etwa 6 kg.

Epikrise.

Nach meinen Beobachtungen glaube ich bestimmt, dass dem Hydrocephalus acutus stets ein entzündlicher Prozess in den beiden Meningen vorausgeht, der als prima causa desselben zu betrachten ist. Die sich in pathologischem Masse ansammelnde Cerebrospinalflüssigkeit führt notwendiggerweise zu der in den meisten Fällen gefundenen

Atrophie des Balkens und Gewölbes mit gleichzeitiger enormer Erweiterung der nunmehr breit kommunizierenden Seitenventrikel. Was den bei Kindern sehr selten angetroffenen, jedoch im höheren Alter weit häufiger beobachteten Hydrocephalus chronicus betrifft, so halte ich auch hier die Aetiologie desselben in einer vorausgehenden Entzündung der Meningen für erwiesen.

II. Fall.

A. Theodor, Arbeiterskind, $2^1/_2$ Jahre alt, gestorben am 8. Juli 1905 $^1/_2$2 Uhr a. m. Chirurg. Klinik. War wenige Tage vorher auf die chirurg. Klinik aufgenommen worden.

Sektionsbericht.

Anatomische Diagnose:

Sehr grosser Hydrocephalus internus congenitus. Atrophie des Herzens, diffuse eitrige Bronchitis.

Länge 82 cm, Körpergewicht 11,5 kg. Leber 335, l. Lunge 62, r. Lunge 80, Milz 34, linke und rechte Niere je 65, Herz — Gramm.

Männliche Kindsleiche, mager, sehr blasse Hautdecke; Gehirnschädel von unten nach oben tulpenförmig aufgetrieben; grosse Fontanelle in aussergewöhnlich grosser Ausdehnung klaffend; in der Haut an mehreren Stellen klappenförmige Schaltknochen eingelagert; an der linken Schädelseite, besonders über dem linken Parietalhöcker, ist die Haut an einzelnen Stellen leicht abschilf-

*) Sekt.-Journ. Nr.

bar. Grösster Umfang lin. frontalis 66 cm. Fettpolster und Muskel ausserordentlich gering entwickelt, namentlich letztere sehr blass.

Die Gedärme sind stark aufgetrieben, mit dünnen, blassen Wandungen.

Zwerchfell 4. Rippe beiderseits. Vordere Rippenepiphysen knopfförmig aufgetrieben; Diaphysen kautschukartig weich. Auf der Schnittfläche Knorpel bläulich durchscheinend; Verkalkungszone unregelmässig zackig.

Thymus ragt bis auf das Herz herab und bedeckt zum Teil den Herzbeutel; in diesem keine freie Flüssigkeit. Beide Lungen und Pleurahöhlen leer.

Linke Lunge von entsprechender Grösse, Gewebe beider Lappen weich; gut lufthaltig, von mässiger Blutung, von Einlagerungen grössere Bronchien frei.

Rechte Lunge leicht gebläht; an dem vorderen Rand einige Alveolarläppchen erweitert; Gewebe knisternd, weich; hintere und untere Partien stark durchfeuchtet; hier in den Bronchien sehr zähes, grünlich eitriges Sekret bis in die peripheren Teile der Lunge.

Nieren: Beide mit gut abziehbarer Kapsel; glatte Oberfläche; Reniculi verschwunden; auf dem Durchschnitt Rindenparenchym blass graurot, überall von gleichmässiger Breite; aufsteigende Gefässe in der Rinde als feine, rote Stränge eben erkennbar; Markkegel noch etwas heller abgesetzt, leicht erweitert. Nierenbecken eng.

Magen ziemlich gross, enthält ausser Gasen geronnene Milch; Muscularis mucosae gleichfalls

dünn, leicht verschieblich, glatt blassgrau. Wandung der unteren Hälfte papierdünn, durchscheinend. Mucosa leicht gelblichweiss. Follikularapparat eben sichtbar. Klappengegend etwas succulent. Im Dickdarm ein paar vereinzelte Blutaustritte; keine Substanzverluste.

Leber von entsprechendem Umfang, glatt; Farbe sehr anaemisch, Schnittfläche gleichmässig hellgrau-braun. Läppchen gar nicht sichtbar.

In der Gallenblase ein paar Drüsen; helle, dünne Galle.

Herz sehr schlank, von geringer Entwicklung. Coronargefässe geschlängelt. Subepitheliales Fettgewebe gering. Epicard glatt.

Rechter Ventrikel sehr eng, mit sehr dünnem, blassem Muskelgewebe; Endocard normal; Klappen gut beweglich.

Linker Ventrikel: Muscularis dünn und blass; Klappen durchscheinend und frei beweglich; Papillarmuskel sehr karg und dünn; Coronargefässe ebenfalls geschlängelt.

Milz 8,2 : 4,5. Kapsel gespannt, blass durchscheinend; Follikel gross, sternförmig überstehend; Pulpa eingesunken, blass graurot; Gerüst eben erkennbar.

Gehirn: Der ganze Gehirnschädel ist enorm tulpenförmig aufgetrieben, der grösste Umfang beträgt über den Stirn- und Parietaltubera 67 cm; der Abstand des einen Warzenfortsatzes zum andern, über die Convexität gemessen, 49 cm. Die grosse Fontanelle klafft auf eine sagittale Länge von 10 cm und auf eine frontale von 7 cm. Der ganze Schädel samt Gehirn wird in 10%

Formalin gelegt, von der grossen Fontanelle aus ein kleiner Einschnitt in die Schädelhöhle und Hirnkammern gemacht und so das ganze in situ in Formalin gehärtet.

Nach einigen Monaten wird ein frontaler Durchschnitt durch Kopf und Gehirn in der Höhe des Sulcus praecentralis ausgeführt.

Der Durchschnitt (siehe Tafel III) zeigt eine enorme Erweiterung sämtlicher Hirnkammern bei gleichzeitiger ausserordentlicher Reduktion der Hirnsubstanz. Die beiden Seitenkammern messen im sagittalen Durchmesser von ihrem Stirnpol zum Hinterhauptspol 20,5 cm; die Höhe der Seitenkammern von der Basis des Unterhorns bis zur Scheitelhöhe 13,5 cm; der quere Durchmesser der Seitenkammern je 8,3 cm. Die Gehirnsubstanz ist auf der Scheitelhöhe zu einem 2 mm dünnen Häutchen zusammengedrückt, in welchem Mark- und Rindensubstanz nicht mehr unterscheidbar sind. Auf der Höhe des Schläfenlappens beträgt die Dicke der Hirnsubstanz, d. i. Mark + Rinde, 11 mm. An der Basis des Hinterhauptlappens (über dem Unterhorn) 16 mm.

Natürlich ist auch der III. Ventrikel mit dem Infundibulum enorm erweitert; der Aquaeduct ist ein ganz kurzer, bleistiftdicker Gang; die Rautengrube ist verhältnismässig nur wenig erweitert. Im Centralkanal keine Erweiterung. Das Corpus callosum ist zu einer ganz dünnen, an vielen Stellen geflechtartig durchbrochenen Membran ausgezogen. Das Foramen Monroi ist für zwei Finger durchgängig. Plexus sind blass, das Ependym von einigen schwach injizierten Venen durchzogen.

Die mikroskopische Untersuchung ergab bei der Entnahme von Grosshirnstückchen aus der Gegend der Zentralwindungen in beiden Fällen eine ganz ausserordentlich hochgradige Atrophie. Die Faserlager sind auf ein Minimum reduziert, die Ganglienzellen sehr klein und nur in wenigen Lagen ausgebildet.

Lebenslauf.

Verfasser, Takekuma Miyahara, wurde geboren am 13. Januar 1874 als Sohn des Dr. med. Yusuke Miyahara und dessen Ehefrau Suma zu Chiran, Provinz Kagoshima in Japan. In den Jahren 1881—1889 besuchte er die Volksschule seines Heimatortes und trat sodann in das Gymnasium zu Kagoshima ein, welches er anno 1894 absolvierte. Noch im gleichen Jahre bezog er die medizinische Akademie zu Nagoya, woselbst er bis zum Jahre 1900, dem Ende seiner Studien, verblieb. 1900 wurde ihm auch die Approbation als Arzt erteilt; von da bis 1902 fungierte er als Praktikant der Augenklinik an der Universität zu Tokio. Von 1902—1904 war er als praktischer Arzt zu Kagoshima ansässig und verblieb hier bis zu seiner Abreise nach Europa. Seit Anfang Januar 1905 oblag er an der Universität zu München der Vervollständigung seiner Studien, auf Grund deren er auf dem Gebiete der Pathologie seine Inauguraldissertation zur Erlangung der Doktorwürde der gesamten Medizin anfertigte.